Aus der pathologisch-anatomischen Anstalt der Universität Basel

Vorsteher: Professor Dr. A. Werthemann

Arbeit unter Leitung von Professor Dr. F. Roulet

Beitrag zur Kenntnis der Geschwülste der Mundhöhle mit cylindromatösem Aufbau

INAUGURAL-DISSERTATION

zur Erlangung der Doktorwürde
der Zahnheilkunde der medizinischen
Fakultät der Universität Basel

vorgelegt von

LOTTI BURRI

aus Malters (Luzern)

— 1940 —

Druck: H. Singenberger-Schaub, Basel

Aus der pathologisch-anatomischen Anstalt der Universität Basel

Vorsteher: Professor Dr. A. Werthemann

Arbeit unter Leitung von Professor Dr. F. Roulet

Beitrag zur Kenntnis der Geschwülste der Mundhöhle mit zylindromatösem Aufbau

INAUGURAL-DISSERTATION

zur Erlangung der Doktorwürde
der Zahnheilkunde der medizinischen
Fakultät der Universität Basel

vorgelegt von

LOTTI BURRI

aus Malters (Luzern)

— 1940 —

Druck: H. Singenberger-Schaub, Basel

R. UNIV.
BIBLIOTHEEK
LEIDEN

Von der medizinischen Fakultät Basel genehmigt
auf Antrag von
Herrn Professor Dr. Roulet
Tag der Promotion: 18. Juni 1940

Meiner Mutter gewidmet

Beitrag
zur Kenntnis der Geschwülste der Mundhöhle
mit
cylindromatösem Aufbau

INHALT

	Seite
I. Einleitung	9
Merkmale	11
Lokalisation	12
II. Beschreibuug von 5 Fällen sog, Cylindrome	13
III. Besprechung der Untersuchungsergebnisse	28
Die Epithelzellen	29
Die bindegewebig-hyalinen Formationen	30
Klinisches Verhalten	34
IV. Zusammenfassung	86
Literatur	37

Digitized by the Internet Archive
in 2026

https://archive.org/details/IA41546711_0032

Beitrag zur Kenntnis der Geschwülste der Mundhöhle mit cylindromatösem Aufbau.

I. Einleitung.

Der Ausdruck Cylindrom stammt von *Billroth*, der ihn 1856 bei der Beschreibung einer Geschwulst der Orbita anwandte, welche «durch die hyalinen Cylinder so eigentümlich charakterisiert sei und so Auffallendes biete, dass sie verdiene, als eine Besonderheit hingestellt zu werden.» Dieser erste mit dem Namen Cylindrom belegte Fall wurde von drei Autoren (Billroth, von Meckel und Busch) untersucht, von welchen jeder zu einer andern Deutung gelangte.

Billroth leitete zuerst die Geschwulst von embryonalen Drüsenanlagen her und sah die ursprüngliche Degeneration als ein Auswachsen der Drüsenläppchen an. In einer andern Arbeit widerrief er aber diese Ansicht (1859) und suchte den Ursprung der Geschwulst in dem die Drüsenläppchen umhüllenden Bindegewebe.

Von Meckel bezeichnete die Bildung als Schlauchknorpelgeschwulst und trat damit für die bindegewebige Genese ein.

Busch trat für die Herkunft von Lymphgefässen ein.

Diese Uneinigkeit in der Beurteilung der cylindromatösen Geschwülste setzt sich in der Folge durch die ganze Cylindromliteratur fort. Die über das Wesen des Cylindroms herrschende Unklarheit geht schon daraus hervor, dass man selten übereinstimmende Definitionen findet. Die meisten Forscher lassen heute Cylindrome nicht als einheitliche Geschwulstart gelten.

Masson definiert Cylindrome als Epitheliome von unterschiedlicher Bösartigkeit, eingekapselt oder infiltrierend, welche charakterisiert sind durch den schleimigen Zustand des Bindegewebes,

das an die Züge der Krebszellen angrenzt, («Epithéliomas caractérisés par l'état muqueux du stroma conjonctif qui borde les travées cancéreuses, de malignité variable, encapsulés ou envahissants.»)

Borst (im Lehrbuch der Allgemeinen Pathologie von Aschoff) nennt das Cylindrom eine gallertige Geschwulst, deren charakteristische Bestandteile Kugeln, Kolben und Cylinder einer durchsichtig hyalin-schleimigen Substanz seien.

Sternberg will nur von Carcinoma, Sarcoma, Endothelioma cylindromatosum sprechen, wenn die betreffenden Tumoren hyaline Kugeln und Cylinder als Einlagerungen zeigen.

Man findet diese Geschwülste beschrieben unter den verschiedensten Bezeichnungen, so Endotheliom, Fibroendotheliom, weniger häufig Peritheliom. Auch gibt es bekanntlich wohl charakterisierte und gut bekannte Geschwülste, die in einem Teil ihres Gewebes einen cylindromatösen Aufbau zeigen können, wie z. B. die sog. Mischtumoren der Ohrspeicheldrüse und manche Bronchialtumoren. Es ist also durchaus verständlich, wenn manche Forscher die Diagnose «Cylindrom» als eigentliche Diagnose nicht gelten lassen.

Die hier in Frage stehenden Geschwülste bedürfen also noch in verschiedenen Punkten der Abklärung, so in der Frage der Herkunft, des Aufbaus, dann auch ihres klinischen Verhaltens. Vielleicht liesse sich auch in die Nomenklatur dieser Geschwülste mehr Klarheit bringen. *Yves Lemaitre* möchte den Ausdruck Cylindrom ersetzen durch cylindromatöse Entwicklung oder Cylindromisation.» Gemeinsam sei den cylindromatösen Tumoren jedoch das histologische Bild, das charakterisiert sei durch die gleichzeitige Vermehrung der epithelialen Elemente und der mucoiden oder hyalinen Substanz, die sich in mannigfacher Art verbinden können. («caractérisé par la prolifération simultanée des éléments épithéliaux et de substance mucoïde ou hyaline qui peuvent se combiner de différentes façons.»)

Siegmund und Weber zählen die Cylindrome mit den Mischgeschwülsten zusammen zu den sezernierenden Epitheliomen. Histologisch seien die Cylindrome gekennzeichnet dadurch, dass inmitten der Geschwulstzellen Röhren und Balken einer homogenen

stark lichtbrechenden und eosinfärbbaren Masse verlaufen, die der Neubildung ein eigenartiges Gepräge verleihen.

Merkmale.

Für das bessere Verständnis der folgenden Ausführungen ist es notwendig, einige Merkmale der Cylindrome, die von den Speicheldrüsen ausgehen, hier anzuführen, weil sie von grundsätzlicher klinischer und anatomischer Bedeutung erscheinen. Es handelt sich meist um gut abgekapselte, im allgemeinen langsam wachsende Wucherungen, die sich bei der chirurgischen Entfernung mit Leichtigkeit stumpf ausschälen lassen. Meist verdrängen sie nur das umliegende Gewebe und wachsen nicht infiltrativ. Sie werden häufig in tieferen Schleimhautschichten angetroffen und heben die Schleimhautoberfläche gewissermassen ab. Immerhin wird stets hervorgehoben, dass sie leicht und oft hartnäckig rezidivieren (im Gegensatz zu den Mischgeschwülsten). *Lemaitre* will in diesem klinischen Merkmal sogar ein charakteristisches Zeichen von Individualität der Cylindrome sehen und schreibt wörtlich: «Cette individualité il la doit à la répétition désespérante des récidives qui so produisent en série.» (Die Geschwulst verdankt ihre Eigenart dem ständig wiederholten, hoffnungslosen Auftreten der Rezidive.) Die von *Lemaitre* besonders hervorgehobene Neigung zu infiltrierendem Wachstum steht in Uebereinstimmung mit dem Verhalten der Cylindrome anderer Körpergegenden, was aus den Angaben über Orbitalcylindrome *(Herzog, Barbézat, di Marzio)*, Rachencylindrome *(Boemke, Rhoads* und *Mecrays)* und Bronchialtumoren *(Hamperl)* hervorgeht. Ob diese Rezidivbildung mit den histologischen Merkmalen einer bösartigen Umwandlung verbunden ist, geht nicht immer aus der Beschreibung der Untersucher klar hervor.

In ihrem histologischen Bau bieten die in Frage stehenden Geschwülste eine grosse Mannigfaltigkeit. Selten zeigt das gesamte Geschwulstgewebe die typische Cylindromstruktur, wie sie z. B. *Herzog* für sein Orbitalcylindrom beschrieb. Im allgemeinen trifft man im histologischen Schnitt lappig oder läppchenartig aufgeteiltes Gewebe, in welchem die charakteristischen hellen, hyalinartigen Bindegewebsbälkchen von filigranartiger Beschaffenheit mit mehr

oder weniger kompakten oder drüsenartig durchlöcherten Epithelsträngen abwechseln. Diese beiden Komponenten können in der Art eines Schwammes miteinander verflochten sein. Dieser besteht aus epithelialen Balken und seine Poren füllen die hyalinen Bindegewebsformationen aus. Unter den homogenen Massen, die das Cylindrom aufweist, lassen sich verschiedene Arten unterscheiden: Einmal der Inhalt der Drüsenlumina, der körnig ist und sich mit v. Gieson gelblich färbt, dann hyaline Formationen, die sich nach v. Gieson blaugrau und an andern Stellen rosa bis leuchtend rot färben. Nach *Herzog* handelt es sich bei den bläulichen Massen um epitheliale Abscheidungsprodukte, mit denen Bindegewebsfibrillen zu den leuchtend roten hyalinen Massen verquellen können. Oft ist dieser cylindromatöse Aufbau nicht sehr deutlich erkennbar und ist mit Partien von fibro-myxo-chondroidem und adenomatösem Aussehen vergesellschaftet, sodass die Geschwulst das Bild von Mischgeschwülsten bietet. Oft tritt der typische Cylindrombau erst bei Rezidiven deutlicher zutage.

Eine scharfe Grenze zwischen Mischtumoren und Cylindromen lässt sich nicht ziehen. *Snellman* z. B. betont, dass alle Unterschiede nur relativ, quantitativ seien. Die hervorstechendsten Eigenschaften sind die vorherrschende Monotonie des Cylindromparenchyms gegenüber dem Polymorphismus des Epithels der Mischgeschwülste. Ferner ist in Cylindromen das Parenchym meist scharf vom Stroma zu unterscheiden, während in den Mischtumoren die Grenzen verwischt sind. In den letzteren führt die Vermischung des polymorphen Parenchyms mit dem Bindegewebe zu schwer deutbaren Formationen, wie zu knorpelartigen oder myxomatösem Gewebe, während man im Cylindrom die besser feststellbaren hyalinen Formationen antrifft.

Die meisten Untersucher weisen auf die nahe Verwandtschaft zwischen Mischtumoren und Cylindromen hin. Aus diesem Grund zählen *Siegmund* und *Weber*, wie bereits erwähnt wurde, beide zu den sezernierenden Epitheliomen, wobei die Mischtumoren einem höheren Differenzierungsgrad entsprechen sollen.

Lokalisation.

Diese Geschwülste werden in einigen Körpergegenden besonders häufig angetroffen. Sie entwickeln sich mit Vorliebe, wie

aus den zahlreichen im Schrifttum veröffentlichen Beobachtungen hervorgeht, im Rachen, in der Mundhöhle, etwas weniger häufig in den Nasen- und Kieferhöhlen, in der Ohrspeicheldrüse, in den Tränendrüsen und seltener in der Bronchialschleimhaut. Im Bereich der Mundhöhle werden sog. cylindromatöse Geschwülste besonders häufig am harten und weichen Gaumen, etwas seltener am Alveolarfortsatz, an Zunge- und Mundboden beobachtet, ganz selten auch an der Innenfläche der Lippenschleimhaut oder in der Gaumenmandelgegend. Hier werden sie oft als Mischgeschülste beschriebsn. Die Kasuistik umfasst für die Gaumengeschwülste mit cylindromatösem Aufbau, wie aus einer Veröffentlichung von *Rhoads* und *Mecrays* hervorgeht, über 60 Fälle. Am besten bekannt sind wohl die Cylindrome der Speicheldrüsen. Das Schrifttum enthält hierüber zahlreiche Einzelbeobachtungen und auch einige zusammenfassende Darstellungen. *(Snellman, Yves Lemaitre, J. Lang).*

Im Laufe der letzten Jahre wurden in der pathologisch-anatomischen Anstalt Basel verschiedene sog. Cylindrome der Mund- und Rachenschleimhaut untersucht. Unter diesen beanspruchen 5 Fälle besonderes Interesse. Sie sollen nachstehend näher beschrieben werden. Drei der Geschwülste waren am harten Ganmen lokalisiert, die eine entwickelte sich im Bereich der Umschlagsfalte der Wangenschleimhaut, die fünfte Geschwulst sitzt an der Oberlippenschleimhaut. Zwei der Fälle zeigen mehrfache Rezidivbildung.

II. Beschreibung von 5 Fällen sog. Cylindrome.

Fall 1: (Ph. L., 35 j.)

*) Krankengeschichte: .Seit einigen Monaten wurde eine kleine Geschwulst in der Medianlinie des harten Gaumens, am Uebergang zum weichen Gaumen festgestellt. Es bestanden keine Schmerzen. Bei der Untersuchung sieht man in der Medianlinie des harten Gaumens in dessen hinterstem Teil eine leicht höckerige Geschwulst von rundlicher Form mit einem Durchmesser von ca. 5 mm. Diese kleine Geschwulst reicht ein wenig in den weichen Gaumen hinein. Sonst sind an den oberen Luftwegen

---

* Krankengeschichten der Fälle 1 u. 2 aus der Otorhinolaryngologischen Klinik der Universität Basel. Für die Ueberlassung der klinischen Angaben sei hier Herrn Prof. Dr. E. Oppikofer bestens gedankt.

keine Besonderheiten zu bemerken. Die Geschwulst wird in Lokalanaesthesie entfernt. Der Heilungsverlauf ist ein glatter.

Histologische Untersuchung:

Das Präparat stellt einen kleinhöckerigen, 17:16 mm messenden Tumor dar. Auf der Schleimhautseite ist das Gewebe glatt, weisslich. Auf dem Schnitt ist es hin und wieder von Blutungen durchsetzt, weisslich. Bei der mikroskopischen Untersuchung zeigt sich zwischen den grossen Schleimdrüsen des Gaumens eine Geschwulst aus kleinen Zellnestern bestehend, die aus schmalen Epithelzügen und sehr reichlichem Stroma zusammengesetzt ist. Die Zellzüge sind unmittelbar unter dem Epithel der Schleimhaut gelegen. Sie sind schmal, bestehen aus polygonalen oder niedrig prismatischen Epithelien vom Typus der Ausführungsgänge von Schleimdrüsen. Manchmal sind diese Stränge retikulär angeordnet und umfassen hyalinisierte Stromabälkchen, wobei die Epithelzellen in sehr deutlicher Weise auf diese Bälkchen palisadenartig aufgereiht sind.

In anderen Bezirken werden in den Epithelleisten kleine drüsenartige Schläuche gebildet, die Epithelzellen sind hier etwas grösser, die Kerne sehr regelmässig, in der Zellmitte gelegen. Vielfach werden von etwas intensiveren epithelialen Wucherungen, die ziemlich massiv aussehen, runde, etwas faserige und beinahe drüsenähnliche bindegewebige Komplexe umschlossen, die sich dann zylinderartig verhalten. Weitere Bezirke zeigen eine viel undeutlichere Begrenzung zwischen Epithel und Bindegewebe. Es ist wie wenn sich das epitheliale Gewebe auflösen würde. Ganz nahe an das Epithel tritt ein myxomatöses Bindegewebe mit grossen Sternzellen heran. In der myxomatösen Grundsubstanz verlaufen allerdings fast überall typische wellige bindegewebige Fibrillen. Die Begrenzung der Wucherung ist nicht ganz scharf, manchmal bestehen Beziehungen zu Ausführgängen benachbarter Schleimdrüsen, von denen das Geschwulstgewebe gar nicht scharf abgegrenzt wird. Die Gefässe sind spärlich, man trifft sie in der Mitte der bindegewebigen Achsen als schmale Kapillaren, die im Bereich der zylinderartigen Gebilde oft nur noch als Rest mit ein oder zwei Endothelzellen angedeutet sind. Zellatypien liegen nicht vor.

Zusammenfassung:

Es handelt sich hier um eine adenomatöse Wucherung, die schmale Epithelzüge in reichlichem Stroma aufweist. Einige Stellen zeigen alveoläre Anordnungen, oft sind die Epithelzellen palisadenartig aufgereiht an der Epithelbindegewebsgrenze, wobei das angrenzende Bindegewebe hyaline Balken bildet. Das Bindegewebe ist an anderen Stellen mehr myxomatös. Wichtig ist die Beziehung des Geschwulstgewebes zu den Ausführgängen der seromucösen Drüsen des Gaumens. Es scheint hier die beginnende cylindromatöse Entwicklung eines Adenoms vorzuliegen, wie sie *Masson*, *Lemaitre*, *Siegmund* und *Weber* beschreiben. Der Zusammenhang zwischem dem Geschwulstgewebe und den seromucösen Drüsen lässt vermuten, dass die Wucherung von diesen ausgegangen ist. Das Gewebe zeigt keinen bösartigen Charakter. Allerdings besteht keine zusammenhängende Bindegewebskapsel.

Fall 2: (R. W., 42 j.)

Krankengeschichte: Nasenatmung schon seit langer Zeit behindert. Vor ca. 8 Jahren bemerkte der Mann zum ersten Mal, dass sich am harten Gaumen linkerseits eine Geschwulst entwickelt hatte. Diese wurde immer grösser, wurde auch einmal von einem Arzt incidiert. Es habe sich dabei Eiter entleert, ohne dass jedoch eine Besserung eingetreten wäre. Die Geschwulst sei nie ganz verschwunden. Seit dieser Zeit habe sich die Geschwulst ungefähr einmal im Jahr spontan geöffnet, und es hätte sich dabei Blut entleert. Danach sei sie kleiner geworden, um anschliessend wieder zu wachsen. Seit ca. 3-4 Jahren sei die Oberfläche nicht mehr glatt, sondern höckerig geworden. Auch habe die Grösse langsam zugenommen. Beim Eintritt in die Klinik (26. Januar 1939) bemerkt man eine starke Septumdeviation in der vordern Hälfte der Nase. Am harten Gaumen links, wahrscheinlich vom Alveolarfortsatz ausgehend, findet sich eine kastaniengrosse, derbe Geschwulst, die leicht fluktuiert. An der Oberfläche ist sie höckerig, zeigt mehrere Schleimhautdefekte. Der Schleimhautüberzug ist blass, die Defekte braunrötlich. Die Umgebung zeigt unveränderte Schleimhautverhältnisse. Der harte Gaumen rechts und der weiche Gaumen beidseits sind glatt, unverändert.

In den Kieferhöhlen und an der Nase ist nichts von Belang festgestellt worden.

Bei Röntgenuntersuchung lässt sich kein Uebergreifen des Geschwulstschattens auf den Oberkiefer wahrnehmen. Die Geschwulst wurde in Lokalanaesthesie entfernt, mit dem Periost war sie nicht verwachsen. Sie liess sich leicht entfernen. Die Operationswunde heilte glatt. Ein Recidiv wurde bis jetzt nicht festgestellt.

Histologische Untersuchung:

Das entfernte Gewebe besteht aus einem kirschgrossen, ziemlich festen Gewebsknoten, welcher manchmal bräunliche Höckerbildungen erkennen liess. An der weisslichen, glatten Oberfläche finden sich bräunlich gefärbte, geschwürige Vertiefungen. Das Gewebe war auf der Schnittfläche graugelblich, fest. In den peripheren Bezirken ist die Konsistenz etwas weicher.

Die Geschwulst ist histologisch zu einem grossen Teil wie ein Adenom aufgebaut; sie besteht aus einem lappig gegliederten Gewebe mit zahlreichen kleinen drüsigen Schläuchen und Gängen, welche manchmal in solide Bezirke übergehen. Das Epithel dieser Schlauchgebilde ist kubisch, zuweilen auch niedrig zylindrisch, hin und wieder auch stärker abgeflacht. Die Lichtung enthält Schleim und es kann vorkommen, dass diese Lichtungen sich erweitern, wobei in den Zellen selbst reichlich Schleimtropfen angetroffen werden. So entstehen manchmal grössere Lakunen, an deren Rand die Epithelzellen sehr stark abgeflacht sind, hin und wieder werden sie auch abgelöst und schwimmen dann in der Lichtung. Das Stroma dieser gewissermassen typisch adenomartig aufgebauten Teile besteht aus feingegliederten, kollagenem Fasermaterial ohne nennenswerte Veränderung in der Faserstrnktur.

Neben diesen regelmässig aufgebauten Teilen bestehen mehr solid zusammengesetzte Komplexe, in denen das Stroma eine andersartige Gliederung erfährt.

Es wird sehr viel dichter, hyalinisiert und man trifft darin ein Geflecht von meist schmalen epithelialen Balken, in welchen die Zellen kurz prismatisch oder kubisch erscheinen.

In diesen Zelleisten und Zellsträngen besteht manchmal auch eine angedeutete Kanalbildung. Die Zellen sind dann palisadenartig um die Kanälchen gelagert, in welchen eine Schleimkugel oder ein Schleimzylinder liegt. Andererseits erfährt das Stroma in Gebieten, wo die gebildeten schlauchartigen Strukturen sehr klein sind, eine mehr myxomartige Umwandlung, wobei Metachromasie auftritt. Es sind dann hier die Schläuche oft zu kleinen Läppchen zusammengegliedert, welche in unregelmässiger Weise von lockerem Bindgewebe getrennt werden. Die Demarkationslinie zwischen den Epithelsträngen und dem Bindegewebe bildet eine oft leicht aufgequollene, basalmembranartige Schicht. Diese hängt mit starren, nur leicht wellig verlaufenden Bindegewebsfibrillen zusammen, welche ein Netz darstellen, in dessen Maschen die schleimartige Substanz liegt. Das Stroma enthält ziemlich reichlich Gefässe (dünnwandige), die oft von der schleimartigen Substanz umgeben sind.

Es kommt manchmal zu Bezirken, wo eine undeutliche Abgrenzung der epithelialen Elemente gegenüber dem Stroma auffällt. Es ist hier das Geschwulstparenchym wie aufgelöst, in derselben Art und Weise wie es in Mischtumoren der Ohrspeicheldrüse beobachtet werden kann; die Epithelien liegen dann in syncytialem Geflecht, und es ist die myxomatöse Substanz in den mehr oder weniger weiten Maschen abgelagert. Die Oberfläche ist an vielen Stellen ulceriert, stark durchblutet, mit reichlicher Fibringerinnung. Eine Infiltration der Randteile kommt nicht vor. Es ist um die ganze Geschwulst herum eine ziemlich dicke, bindegewebige Kapsel entwickelt.

Zusammenfassung:

Auch hier handelt es sich um eine Geschwulst mit adenomatösem Bau. Die einzelnen Partien bieten aber sehr verschiedene Bilder, was besonders von der Stromagestaltung abhängt. Neben lockeren myxomartigen Stellen finden sich dichte hyalinisierte Bindegewebszüge. Die Anordnung und Struktur der Epithelzellen lässt auf eine sekretorische Tätigkeit schliessen. Es

besteht eine grosse Aehnlichkeit mit Bildern, wie man sie in Parotismischtumoren trifft. Ein direkter Zusammenhang mit Drüsengewebe ist hier nicht zu sehen, doch lässt die Aehnlichlichkeit der Epithelzellen mit seromucösem Drüsenepithel wohl auf eine Herkunft von solchen schliessen.

Fall 3 (Frau M.):

Krankengeschichte:

Im April 1932 wurde eine epulisartige, ziemlich feste, unregelmässig höckerige Geschwulst der Wangenschleimhaut an der Umschlagsfalte, linkerseits, excidiert.

1935 hatte sich am linken harten Gaumen eine grössere Geschwulst entwickelt, von der einige derbe, mandel- bis erbsengrosse Gewebsbröckel entfernt wurden. Sie bestanden auf dem Schnitt aus grau-weissem, teils glasigem, teils mehr markigem Gewebe.

1937 wurde wiederum eine Rezidivoperation ausgeführt: Die entfernten Gewebsbröckel waren ebenfalls fest und zeigten sich von dem angrenzenden Muskel- und Bindegewebe undeutlich abgegrenzt.

Im Januar und Februar 1939 wurde in zwei Sitzungen ein wiederum aufgetretenes Gewächs derselben Stelle entfernt.

Histologische Untersuchung:

Bei der ersten Excision besteht unterhalb des Schleimhautplattenepithels eine sehr unregelmässig aufgebaute epitheliale Wucherung, die in der Hauptsache aus ungleich grossen, meist kompakt aufgebauten Zellsträngen sich zusammensetzt. Die Epithelien sind kubisch bis niedrig cylindrisch, manchmal erscheinen sie netzartig anastomosiert und besitzen keine besonders charakteristischen Eigenschaften. Die Kerne sind rund oder eiförmig, in der Regel mit einem leicht azidophilen Kernkörperchen. Das Protoplasma ist vielfach stark vakuolär, die Vakuolen mit groben Sekrettröpfchen ausgefüllt. Mitosen sind sehr spärlich. Dann und wann erkennt man Andeutungen zu drüsenähnlichen Gangbildungen, wobei einige Zellen im soliden Epithelkomplex dicht aneinander liegen und kleine Gänge umsäumen. Das ist aber nicht die Regel, denn im grossen und ganzen sind

Abb. 1

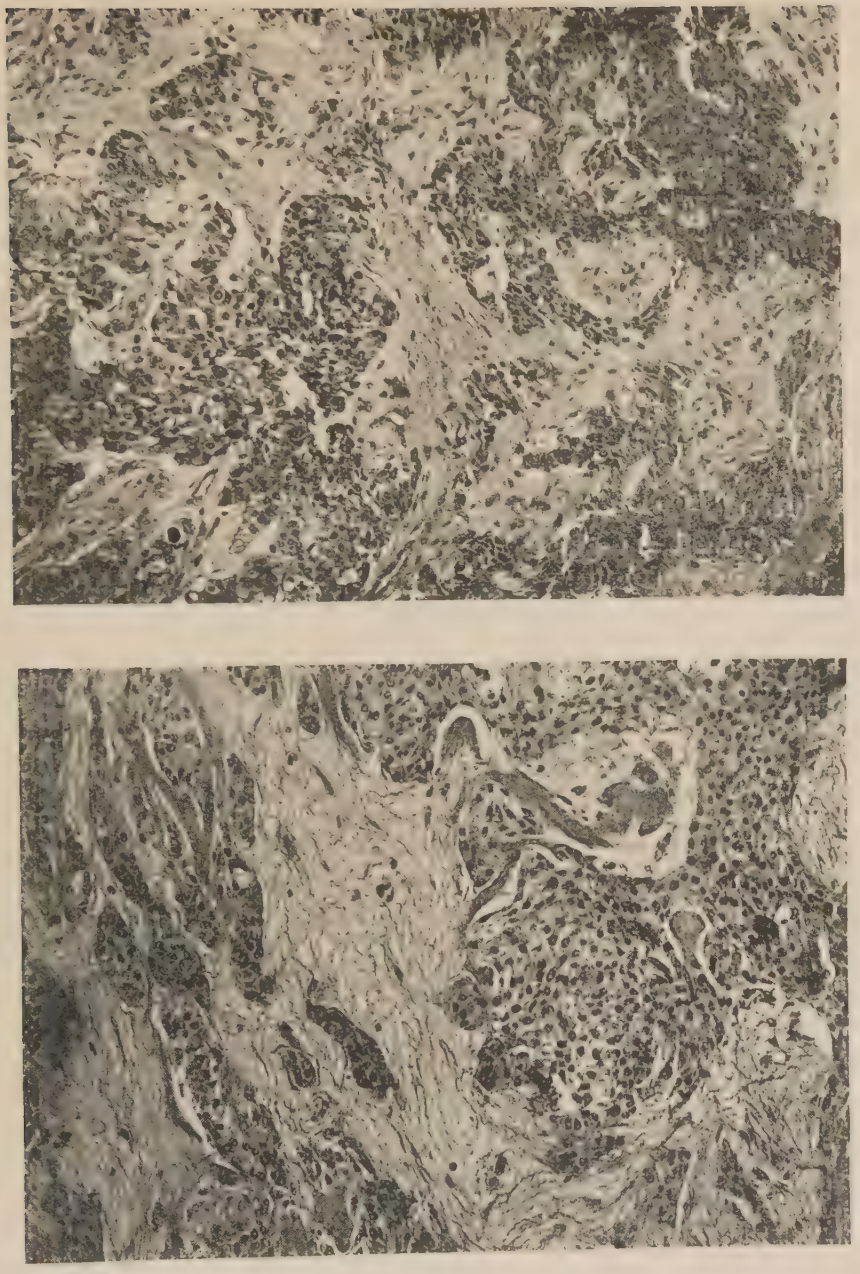

Fall 3

Oben: Probeexcision aus dem Jahre 1937: grosse und kleine solide Zellzapfen, z. T. leicht durchlöchert, Stroma locker, im Zentrum etwas myxomatös. Spärliche hyaline Formationen.

Unten: Probeexcision aus dem Jahre 1939: kein besonderer Unterschied in der Beschaffenheit der Nester, jedoch deutliche Infiltrationsneigung (links). Hyaline Formationen in Bänderform, Stroma sonst locker.

die Zellnester solid. Das Stroma besteht aus lockerem und aus dichtfaserigem, beinahe hyalinisiertem Bindegewebe. Die lockeren Bezirke liegen oft dicht um die Epithelstränge herum und besitzen eine leichte Metachromasie, wie wenn hier schleimartige Substanz vorliegen würde. Dies ist in den tieferen Schichten der Geschwulst oft ausserordentlich deutlich festzustellen, wobei lockere Bindegewebsmassen gebildet werden, in welchen dünnwandige Kapillaren verlaufen. Die Grundhäutchen der Kapillaren sind manchmal stark gequollen und es liegt zwischen der Kapillare und der ersten epithelialen Schicht ein weitmaschiges myxomartiges Gewebe mit typischen, sternförmigen bindegewebigen Zellelementen. Hin und wieder ist eine Plasmazelle oder ein eosinophiler Leukozyt zu beobachten.

Im Rezidiv vom Jahr 1935 findet sich die Geschwulst an der Oberfläche ulzeriert. Es ist der Aufbau im allgemeinen derselbe, auch hier besteht eine durchwegs solide Geschwulst, mit Entwicklung von Zellsträngen, die manchmal retikulär angeordnet sind und die von ziemlich breiten, manchmal ebenfalls myxomatösen, an andern Stellen wieder mehr hyalinisierten Stromabälkchen und Balken von einander getrennt werden. Das Stroma ist oft sehr stark entwickelt, gequollen, die hyaline Entartung gewinnt manchmal die Oberhand und es erscheint das epitheliale Gewebe wie durch Druck atrophisch: Es sind viele Zellzüge auf ein Minimum reduziert und es bestehen hier vielfach die Zeichen des Zelluntergan ges mit Kernpyknosen. Im Bereich anderer Gebiete dagegen, namentlich dort, wo eine sehr deutliche myxomatöse Stromabeschaffenheit zum Vorschein kommt, sind die epithelialen Komplexe grösser, die Zellen im grossen und ganzen regelmässig, vielfach mit gangartigen Differenzierungen in den Zellnestern. Schleimdrüsen in der Umgebung werden oft durch die Geschwulst durchwachsen, wobei sowohl Stroma als auch epitheliale Komponente am Wachstum beteiligt sind. Denn überall, wo die mehr oder weniger breiten Epithelzapfen wachsen, ist das myxomatöse Stroma zu beobachten.

An vielen Stellen sind die epithelialen Komplexe wie durchlöchert, ohne dass eine besondere Zellanordnung vorliegen würde. Es handelt sich hierbei um eine sehr starke Vakuolenbildung, mit Kernentartung im Bereich der aufgetriebenen Zellen. Diese

Lücken werden durch eine mit van Giesan leicht gelb gefärbte Masse mehrmals ausgefüllt, vielfach erscheinen diese Lücken jedoch leer. Das Stroma bietet auch hier typisch cylinderartige Formationen mit Andeutung filigranartiger Strukturen, die von Epithelsträngen und Epithelnestern allseits umwuchert werden. Es sind immerhin diese hyalinen Gebilde sehr typisch als bindegewebige Abkömmlinge anzusprechen, denn man kann in ihrer Mitte fast überall Gefässreste oder typische Fasern feststellen.

Das Rezidiv vom Jahre 1937 erscheint aus gröbern Zellnestern aufgebaut, die epithelialen Komplexe bilden oft stark entwickelte solide Zellzapfen, die manchmal durch schmale bindegewebige Septen in sehr wirrer Anordnung unterteilt werden, manchmal entstehen starke Parzellierungen, oft in Bandform, mit sehr kompliziertem Aufbau der epithelialen Stränge, welche sich winden und hin und wieder auch konzentrisch, spiralig, labyrinthartig oder papillomatös verhalten. Die Zellen sind viel polymorpher, die Nukleolen oft zahlreich, die Zellen untereinander verschieden gross, mit undeutlicher Begrenzung und mit uneinheitlichen Kernen. In den Randpartien der Zellkomplexe ist eine besondere Anordnung, wie etwa eine hochprismatische Anordnung der Epithelien, nicht zu beobachten. Gegen das Zentrum zu ist ein Zellsynzytium gebildet, das manchmal, wie in der letzten Untersuchung, von einigen Vakuolen durchlöchert wird. Das Stroma bildet sehr viel reichlichere hyalinisierte Bänder als unmittelbare Begrenzung einiger Epithelzüge, eigentümlicherweise jedoch sind solche breite basalmembranartige Kollagenleisten oft nur einseitig entwickelt, wogegen auf der andern Seite des epithelialen Zellstranges, wo die meisten Mitosen vorkommen, nur ganz lockeres, leicht myxomatöses Bindegewebe herrscht, sodass man den Eindruck hat, dass hier je nach der Wachtumsrichtung das Stroma seine Beschaffenheit wechselt. Zylindromatöse Gebilde erscheinen hier hauptsächlich bindegewebiger Art zu sein und aus hyalinen Formen zusammengesetzt.

Das Material aus der letzten Operation 1939 besteht ebenfalls aus grossen epithelialen Zellnestern in gleicher Anordnung wie bei den früheren Untersuchungen. Es ist das epitheliale Gewebe strangförmig, meistens kompakt, mit vereinzelten drüsenartigen, sehr schmalen Gangbildungen und mit offenbar degenerativen

zystenartigen Einschmelzungen. Die Zellen sind im Vergleich zur vorherigen Untersuchung nicht nennenswert verändert; auch hier kann man die erwähnten vakuolären Degenerationen gehäuft erkennen. Sie führen dann zur Entwicklung von unregelmässigen gangartigen Hohlräumen. Das Stroma ist locker, manchmal ebenfalls stark myxomartig, besonders um die Gefässe herum, mit deutlicher Metachromasie. Hyaline Formationen sind selten. Zylindromartige Bezirke kommen hier nicht mehr in typischer Weise vor. Auch sind hyalinisierte basalmembranartige Bindegewebsstreifen sehr viel seltener anzutreffen als früher. Wenn sie vorkommen, liegen sie eher von Epithel umschlossen inmitten der Zellnester.

Zusammenfassung:

Auch hier handelt es sich um einen epithelialen Tumor, in welchem aber der drüsenähnliche Bau weniger auffallend ist. Auch die Hyalinisierung des Stromas ist nicht typisch, sodass man eher an die Diagnose Mischtumor denkt. Im ersten Rezidiv zeigt sich eine stärkere Wachstumstendenz, auch hat die Atypie der Zellen zugenommen. Die Vacuolisierung und Hyalinbildung ist viel auffälliger. Im Rezidiv von 1937 scheint sich die Geschwulst noch mehr in der Richtung eines Cylindroms entwickelt zu haben, das Bindegewebe weist bedeutend mehr hyaline Formen auf, dagegen hat sich das Epithel nicht drüsenartig differenziert, sondern bildet solide Zapfen mit ziemlich starker Wachstumstendenz. Im letzten Rezidiv scheinen degenerative Vorgänge vorzuherrschen. So kommen cystenartige Einschmelzungen und vacuoläre Degenerationen der Zellen vor. Die hyalinen Formationen sind seltener.

Es liegt hier wohl ein sogen. Mischtumor mit Neigung zu cylindromatöser Entwicklung vor, der aber eine starke Wachstumstendenz hat und durch sein Einwachsen in die Umgebung und das hartnäckige Rezidivieren wohl als maligne entartet bezeichnet werden darf.

Fall 4 (Frau D.):

Krankengeschichte*):

Seit ungefähr 1922 wurde am harten Gaumen linkerseits eine Geschwulst festgestellt, die langsam wuchs und einmal von einem Arzt incidiert worden ist. 1929 wurde die Frau wegen eines hochsitzenden chronischen callösen Magengeschwürs operiert (Gastroenterotomia retrocolica posterior). In dieser Zeit wurde vom Chirurgen eine ziemlich grosse Geschwulst auf der linken Seite des harten Gaumens festgestellt und der Patientin anempfohlen, sich nach der Rekonvaleszenz von der Magenoperation noch einmal zur Entfernung dieser Geschwulst einzufinden. Sie kam aber erst im Jahre 1933, als der Gaumentumor schon wesentlich grösser geworden war. Die Excision brachte mehrere weiche, stark durchblutete, zum Teil faserige Gewebsbröckel, sowie zwei gut nussgrosse Gebilde zutage. Diese waren von einer festen, bindegewebigen Kapsel umgeben und bestanden auf dem Schnitt aus gequollenem, teilweise leicht gesprenkeltem Gewebe. Es stellte sich dann ein Recidiv ein, das relativ rasch wuchs und der Patientin beim Sprechen und Essen Beschwerden machte. Sie kam deshalb 1938 wieder zur Operation.

Die histologische Untersuchung der ersten Gewebsbröckel ergaben: Die Geschwulst setzt sich aus grossen, sehr zellreichen, knolligen Bezirken zusammen, die z. T. von breiten bindegewebigen Zügen von einander abgegrenzt werden. Sie liegen unterhalb des Plattenepithels der Gaumenschleimhaut; dieses zeigt darüber eine Verdickung und ist von den Geschwulstnestern durch eine nicht sehr breite Schicht faserigen, leicht entzündeten Bindegewebes getrennt. Die einzelnen Geschwulstknollen zeigen eine wechselnde Anordnung. Zum Teil bestehen sie fast nur aus grossen, mehreckigen, oft synzytial verbundenen Epithelien mit sehr spärlichem Stroma, währenddem andere Bezirke eine fast alveoläre Anordnung erkennen lassen, wobei es fast zu gesetzmässigem Verhalten zwischen Geschwulstzelle und Stroma kommt. Hier bildet das Stroma schmale bindegewebige Achsen, in welchen dünne Blutkapillaren verlaufen und wo das Bindegewebe manchmal eine sehr charakteristische hyaline Umwandlung durch-

*) Für die Ueberlassung der klinischen Angaben der Fälle 3 und 4 sei hier Herrn Prof. Dr. F. MERKE bestens gedankt.

macht. Man hat oft den Eindruck, dass das Grundhäutchen der Kapillaren gequollen ist, sodass dadurch die Lichtung der Haargefässe stark eingeengt wird. Das ganze Wachstum bietet ein labyrinthartiges Aussehen. Die Epithelien zeigen in diesem Bereich insofern eine gesetzmässige Anordnung, als sie säulenartig auf solche hyalinisierte Stromazüge wie eingepflanzt sind, sie bilden also hier kleine Säulen und es scheinen die Zellen auch manchmal sehr viel dichter zu liegen als in den von Bindegewebe entfernten Bezirken. Die Zellen sind im allgemeinen helle Epithelien, mit eiförmigen Kernen und mit glasigem, oft durchsichtigem Protoplasma, in dem manchmal kleine Vakuolen vorkommen. Der Kern liegt in der kurzprismatischen Zelle manchmal in der Mitte; in den Zellen, welche reihenförmig angeordnet sind und dem Bindegewebe anliegen, findet man die Kerne oft in sehr charakteristischer Weise in dem dem Bindegewebe abgekehrten Teil des Zelleibes. Manchmal wechselt derartig aufgebautes Gewebe mit schmalen Bindegewebssträngen in der Weise, dass zwei- bis dreischichtige, oft gleichmässig breite Epithelzüge parallel mit zylindrischen Schichten verlaufen und auf verschiedene Art und auf verschieden lange Strecke mit ähnlichen solchen Zellzügen eine Art von Streifung bezw. landkartenartige Struktur dem Geschwulstgewebe verleihen. Es werden dabei im Querschnitt die hyalinisierten Bänder des Bindegewebes oft als rundliche, von Epithelien umgebene Körper angetroffen. Oft sind diese Gebilde auch sternförmig und lassen stets die typischen bindegewebigen Reaktionen erkennen. Zwischen solchen kompliziert aufgebauten Bezirken und soliden Geschwulstteilen einerseits, und Bezirken, wo das Stroma vorherrscht, andererseits, gibt es viele Uebergänge.

Endlich kommen an den Randpartien manchmal Gebiete vor, wo eine charakteristische drüsenartige Anordnung der Epithelien beobachtet werden kann: Es werden kleine Schläuche gebildet, wo die Zellen um die Lichtung herum typische Schlussleisten erkennen lassen; sie sind in der Regel hier kurzprismatisch mit einem Kern, der an der Basis und in der Mitte des Zelleibes liegt. Diese Schläuche sind oftmals unregelmässig und es sind die Zellen nicht immer regelmässig säulenartig um die Lichtung herum angeordnet. Bemerkenswert erscheint ferner die

Abb. 2.

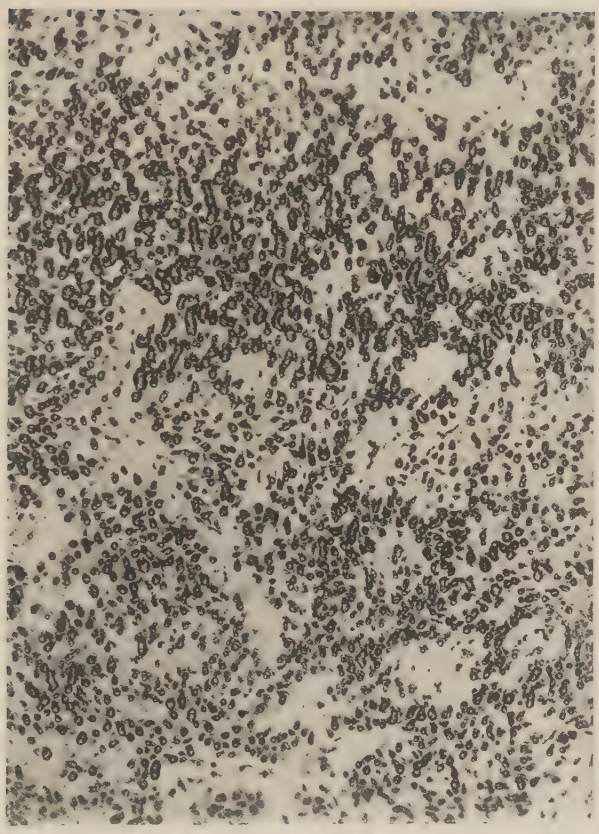

Fall 4.

Das Bild gibt die allgemeine Beschaffenheit der Geschwulst in allen Recidiven wieder: solide Wachstumsart, z. Teil mit Polymorphie der Kerne und Bildung einzelner „rosettenförmiger" Gebilde, in deren Mitte sich das Stroma hyalin umwandeln kann.

starke Polymorphie der Kerne, welche nicht nur in den mehr soliden und beinahe medullär aufgebauten Bezirken, sondern auch in den cylindromatös gestalteten Partien beobachtet werden kann. Man trifft reichliche Teilungsfiguren, vielfach mit Atypien in der Verteilung des Chromatins, dann ist besonders beachtenswert eine starke Polymorphie der Kerne insofern, als grosse und kleine Kerne meistens von eiförmiger Gestalt abwechseln, sodass die Zahl der Kernkörperchen unterschiedlich ist. In der Regel ist nur ein Kernkörperchen vorhanden. Ihre Zahl kann sich aber bis zu vier und fünf steigern. In diesen Bezirken sind die Zellen ebenfalls sehr unterschiedlich, oft sehr undeutlich von einander abgegrenzt.

Die Gefässe sind im Bereich der Geschwulst meistens dünne Kapillaren, welche zu kleinen Venenstämmen konfluieren. Im Bereich der bindegewebigen Septen verlaufen grössere Venen, in welche die Geschwulst manchmal unmittelbar hineinwächst. Eine Stelle zeigt z. B. sehr deutlich, wie ein Thrombus sich dort entwickelt hat.

Wenn man die hier gewachsenen Epithelien mit den Epithelien der an der Oberfläche noch vorhandenen Drüsen vergleicht, so findet man oft sehr deutliche Uebereinstimmung sowohl in der Kernbeschaffenheit als in der Protoplasmastruktur. Während man allerdings im Bereich der Drüsenschläuche typische Schleimreaktion bekommt, ist dies in den rudimentären Drüsenschläuchen, die von der Geschwulst gebildet werden, nicht der Fall. Hier sind manchmal etwas dichter erscheinende Sekrettropfen und Sekretcylinder zu beobachten. Sie spielen aber für die Charakterisierung der Geschwulst keine Rolle. Wenn cylinderartige Gebilde vorkommen, so sind dies hyaline Formationen, welche bindegewebiger Art sind und die aus dem Grundhäutchen der Kapillaren oder aus unmittelbar in der Nachbarschaft liegenden kollagenen Fasern hervorgehen dürften. Jedenfalls kann man immer wieder feststellen, dass an irgend einer Stelle das Stroma mit solchen hyalinen Formationen in Verbindung steht.

Das Recidiv vom Februar 1938 bietet bei der histologischen Untersuchung ein im Prinzip durchaus ähnliches Bild. Auch hier ist die oft sehr charakteristische alveoläre Anordnung mit sehr schmalen Stromabälkchen und dünnwandigen Kapillaren

zu beobachten. Die Zellpolymorphie in den grossen prismatischen und ziemlich hell erscheinenden Epithelien hat nicht besonders zugenommen. Die Mitosenzahl ist ungefähr dieselbe. Manchmal steigert sich die alveoläre Anordnung derart, dass eine sehr starke Parzellierung der Geschwulst auffällt, mit reichlichen, oft gewundenen Zellsäumen, die von hohen Epithelien gebildet werden und zwischen welchen ein mehr aufgelockertes und oft stark durchblutetes uncharakteristisch aufgebautes Epithelgefüge liegt. Auch hier sind kleine drüsenartige Schläuche in dieser Zellmasse gelegentlich zu beobachten. Diese Sekretvakuolen erscheinen manchmal stärker entwickelt. Das Bindegewebe ist oft in sehr charakteristischer Weise von den Epithelmassen in den Randpartien infiltriert.

Zusammenfassung:

Es liegt ein Tumor vor, in dem der epitheliale Anteil vorherrscht. Die Zellen sind in kompakten Zügen angeordnet. Gelegentlich lassen sie auch alveoläre Anordnung erkennen. Das Stroma bildet nur schmale bindegewebige Balken, die fast immer hyaline Umwandlung zeigen. Zahlreiche dünnwandige Kapillaren verlaufen im Stroma, meist mit gequollenen Grundhäutchen. An der Epithelbindegewebsgrenze lässt sich eine fast gesetzmässige palisadenartige Anordnung der Zellen auf den hyalinen Balken erkennen. Die ausgesprochenen Atypien der Zellkerne und das infiltrative Wachstum erwecken Verdacht auf maligne Entartung. Dabei ist der Bau typisch cylindromatös und zeigt Bilder, wie sie *Herzog* in seiner klassischen Cylindrombeschreibung gibt.

Fall 5.

Cylindrom der Oberlippe.*)

Die Krankengeschichte konnte nicht ermittelt werden.

Die mikroskopische Untersuchung ergibt: Die Geschwulst ist aus epithelialen Läppchen aufgebaut mit reichlichem Stroma dazwischen. Es gibt solide Epithelpartien, häufig aber zeigen die Epithelzellen alveoläre Anordnung, man kann Drüsenschläuche mit verschieden weitem Lumen unterscheiden, in denen sich manchmal eine gelbliche, körnige Substanz findet. Oft sind grös-

*) Für die Ueberlassung der histologischen Präparate danke ich Herrn Prof. F. ROULET bestens.

sere Lichtungen zwischen den Epithelzellen, die leer sind und von kubischen Zellen begrenzt werden. Die Zellen sind fast durchwegs gleich gebaut, cylindrisch oder kubisch mit meist eiförmigem oder rundem chromatinreichem Kern in der Zellmitte.

Das Stroma ist locker fibrillär, mit spärlichen Zellen darin, an andern Stellen deutlich hyalin, besonders wo es an das Epithel angrenzt. Zellkerne sind in diesen Partien nur wenige pyknotische zu finden. Die Gefässe im Stroma sind ziemlich reichlich und weisen gelegentlich gequollene hyaline Wände auf. Oft ist das Stroma nur in Form dünner Bälkchen zwischen den Läppchen vorhanden. Es hat dann eine hyaline Umwandlung durchgemacht. Meist sind keine Fibrillen mehr zu unterscheiden, selten Zellkerne. Oft sind die Epithelzellen palisadenartig auf solchen Bälkchen angeordnet und weisen Cylinderform auf. Ebenso häufig weisen aber die epithelialen Läppchen eine Begrenzung von niedrigen kubischen Zellen auf. Wenn Kapillaren oder kleine Gefässe im Stroma verlaufen, so liegt meist eine Hülle von hyaliner Substanz um das Gefäss herum. Andere Bindegewebspartien zeigen knorpelähnliche Beschaffenheit. In der homogenen. Masse liegen Bindegewebszellen mit hellem Hof umgeben. Wieder andere Partien zeigen lockere fast myxomartige Beschaffenheit. Von infiltrativem Wachstum ist an den Randpartien nichts zu sehen. Die Geschwulst ist von einer bindegewebigen Kapsel umschlossen.

III. Besprechung der Untersuchungsergebnisse.

Wenn wir nun das Gemeinsame der fünf Fälle hervorheben wollen, so geht zunächst aus der Untersuchung hervor, dass in jeder Geschwulst sowohl epitheliale als auch bindegewebige Anteile bestehen. Die Epithelien zeigen grosse Aehnlichkeit mit den seromucösen Drüsenepithelien der Speicheldrüsen. Zum Teil tritt auch eine deutliche alveoläre Anordnung hervor. In allen Fällen kann man auf eine sekretorische Tätigkeit der Zellen schliessen, sei es durch Nachweis von Sekrettröpfchen in den Zellen durch Schleimfärbung, sei es aus dem Inhalt der Drüsenschläuche oder aus der palisadenartigen Aufreihung der Epithel-

zellen auf den Bindegewebsbälkchen (Fall 1 und Fall 2), die Kerne der Epithelzellen liegen dann in der dem Bindegewebe abgewandten Seite.

Das Bindegewebe zeigt in allen Fällen eine Umwandlung; es ist einerseits typisch hyalinisiert, an andern Stellen myxomatös, sogar, wenn auch seltener, knorpelartig. Stets scheint diese Veränderung abhängig vom Epithel zu sein. Meist weisen auch die Gefässe eine entsprechende Veränderung ihrer Wandungen auf. Es erscheint als gerechtfertigt, wenn die fünf Fälle gemeinsam besprochen werden, unter Berücksichtigung der Besonderheiten jeden einzelnen Falles.

Die Epithelzellen.

Sie sind kubisch oder zylindrisch, wo sie cystische Hohlräume begrenzen, mehr abgeflacht. Die Zellkerne sind im allgemeinen eiförmig und chromatinreich, selten zeigen sie Atypien. Ihre Anordnung hat oft die Form eines kompakten Zellverbandes ohne Zwischensubstanz. Sie kann aber auch retikulär sein. Häufig finden sich Partien mit myxomatösem Charakter. Nie fehlt die Ausbildung von adenoiden Formationen, die von angedeuteter Alveolenbildung bis zu gut differenzierten Drüsenschläuchen geht. Die Beschaffenheit der einzelnen Zelle und die Anordnung spricht also schon für den Adenomcharakter. Im Fall 1 ist ein direkter Zusammenhang des Geschwulstgewebes mit Drüsenausführgängen der seromucösen Drüsen zu sehen. Man darf die Zellen also wohl als Epithelien ansehen, die von den seromucösen Drüsen des Gaumens herstammen.

Es ist deshalb verständlich, dass die meisten Untersucher heutzutage für die epitheliale Herkunft der Cylindrome eintreten, so *Herzog*, *Siegmund* und *Weber*, *Lang*, *Boemke*, *Celli*, *Krompecher*. Nur wenige unterstützen noch die Theorie der endothelialen Herkunft, die von *Billroth*, *Volkmann*, *Borst* vertreten wurde, so *Anglesio* und *Fossel*.

Fischer-Wasels und *Ribbert* führen die Mischgeschwülste und Cylindrome auf embryonal versprengte Epithelanlagen zurück. Dafür spräche die Lokalisation der Geschwülste, die mit Vorliebe an Stellen mit komplizierter embryonaler Entwicklung und an Stellen von embryonalen Spalten auftreten, wie Gaumen

und Speicheldrüsen. Auch *Celli* nimmt als Ursache eine embryonale Wachstumsstörung an, wofür die Lage an Stellen embryonaler Spalten spricht.

Krompecher bezeichnet sie als Basalzellenadenome, die ihren Ausgang von Alveolarepithel und Basalzellen von Schaltstücken der Ausführgänge der Schleim- und Speicheldrüsen nehmen.

Die bindegewebig-hyalinen Formationen.

Sie stellen den charakteristischen Bestandteil der Geschwulst dar. Daher beanspruchten sie von jeher das besondere Interesse ihrer Untersucher. *Herzog* unterschied zwei Arten von Hyalin. Die eine soll ein rein epitheliales Abscheidungsprodukt sein, die andere entsteht durch Einwachsen von Bindegewebe und Verquellen der Fasern mit dem epithelialen Produkt. Der Vorgang soll analog der Glashautbildung an der Epithelbindegewebsgrenze sein. *Herzog* fasst auch im Innern der Geschwulst die Epithelbindegewebsgrenze als «innere Oberfläche» auf, entstanden durch Wucherung und Einstülpung solider Epithelzapfen. Stellen, die lockeres Bindegewebe ohne Hyalin zeigen, erklärt *Herzog* durch Unterschiede in der plastischen Wirkung der Epithelzellen auf das Stroma. Die Epithelzellen veranlassen also durch ihre Tätigkeit die Hyalinbildung im Stroma. Seiner Ansicht schliessen sich *Boemke*, *Siegmund* und *Weber*, sowie *Lang* an.

Norrenbrock bezeichnet in den Parotismischtumoren das Epithel direkt als Organisator im Sinne *Speemanns*, das dem Stroma den Anreiz zu den verschiedenen Abweichungen von der Norm gibt. Er unterscheidet zwischen der gewöhnlichen Legierung, Durchtränkung des Stromas mit epithelialen Produkten, die zu Hyalinbildung führen kann, und zwischen aktiven, vom Epithel induzierten Wucherungen des Stromas, die bis zu Knorpelbildung führen kann. Unsere cylindromatösen Geschwülste zeigen nur hyaline Gebilde, die man sich durch Legierung des Stromas mit epithelialen Sekretionsprodukten entstanden denken kann *(Siegmund)*. Fall 3 und 4 lassen einige Stellen erkennen, die mehr an myxomatöses Gewebe erinnern, wie es in Mischtumoren vorkommt, doch sind nirgends Proliferationen im Bindegewebe zu beobachten. Die pyknotischen Kernreste, die man gelegentlich sieht, lassen eher auf degenerative Vorgänge schliessen.

Masson nimmt an, dass die Epithelzellen den Schleim («Mucus») entweder direkt produzieren oder dann ein Ferment abgeben, welches das Kollagen des Stromas in mucoide Substanz («substance mucoïde») umwandelt. Er beobachtet auch «l'inverversion de la polarité fonctionnelle», was man Sekretionsumkehr nennen könnte, die morphologisch in der Stellung der Kerne und des Mikrocentrums zum Ausdruck kommt. An Epithelbindegewebsgrenzen beobachtet er häufig, dass der Kern im vom Bindegewebe abgewandten Teil der Zelle liegt, die Centriolen im zugewandten Teil.

Snellman hält ebenfalls eine Verbindung von Epithelprodukt und Stroma für wahrscheinlich. Er stützt sich auf die Beobachtung, dass man Stroma und Abscheidungsprodukt getrennt und ineinander übergehend finden kann. Auch er findet die Lage von Mikrocentrum und Zellkern entsprechend *Masson's* Beobachtungen.

Wenn wir die bindegewebig-hyalinen Bildungen in den fünf vorliegenden Fällen betrachten, können wir verschiedene Bilder unterscheiden:

Die typischen hyalinen homogenen Partien, die besonders an der Epithelbindegewebsgrenze und an schmalen Stromazügen zwischen den Epithelläppchen in Form hyaliner Bälkchen zu beobachten sind. Diese stehen immer mit Bindegewebe in Verbindung; ein Uebergang von Fibrillen in diese Bälkchen ist regelmässig zu sehen. Sie enthalten also sicher auch einen bindegewebigen Anteil. Das angrenzende Epithel zeigt häufig ein gesetzmässiges Verhalten, indem es in palisadenartigen Reihen auf den Bälkchen angeordnet ist. In diesen zylindrischen Epithelzellen liegt der Kern durchwegs in der dem Stroma abgewandten Seite. Daraus könnte man auf eine sekretorische Tätigkeit der Epithelzellen schliessen, wie sie *Herzog*, *Masson* und andere annehmen. Diese Zellen würden also ihr Sekret gegen die Seite des Bindegewebes, der Basalmembran abgeben, was *Masson* «polarité inversée» nennt. Diese Bilder sind besonders in Fall 1, 4 und 5 zu beobachten. In Fall 2 sieht man an der Epithelbindegewebsgrenze häufig eine basalmembranartige Schicht. *Herzog* fasst ja die Hyalinbildung im Zylindrom als eine ins Geschwulstmässige gesteigerte Basalmembranbildung auf.

Ob man dies ohne weiteres auf diese Weise deuten darf, ist fraglich. Es sei daran erinnert, dass die Basalmembranen im allgemeinen aus den Bindegewebsfibrillen zusammengewoben werden. Unter Umständen verändern sich diese Scheidewände, sie können z. B. breiter werden, aufquellen und verlieren dabei ihre fibrilläre Struktur, wie dies bei gewissen Entzündungen der oberen Luftwege, so beim Asthma, in gewissen mit Spasmen einhergehenden Diphtheriefällen bekannt ist. Die faserige Strukturierung kann hierbei völlig verschwinden, sodass man von Hyalinisierung gesprochen hat. *Roulet* hat in einem unveröffentlichten Vortrag an der Naturforschenden Gesellschaft Basel, 21. II. 40, darauf hingewiesen, dass eine derartige Umwandlung vielleicht nur eine scheinbare Umwandlung darstellen könne, und meint, dass der Vorgang der Quellung und der Hyalinisierung z. T. mit gleichwertigen Prozessen bei der Knorpelbildung in Analogie gebracht werden kann: es könnte sich hierbei nämlich ebenfalls um eine Maskierung der Fibrillen handeln, wie sie durch die Entwicklung der sogenannten chondromucoiden Substanz bei der Knorpelbildung hervorgerufen wird. Bei allen Geschwülsten mit zylindromatösem Aufbau lässt sich eine mehr oder weniger deutlich invidualisierte Bindegewebsschicht an der Epithel-Bindegewebsgrenze feststellen. Die von den Epithelien gelieferte mucoide Substanz kann, bei Inversion der sekretorischen Polarität, zwischen den feinsten Fäserchen dieser Schicht eindringen und ruft dabei eine scheinbare Quellung hervor. Wenn allmählich immer mehr mucoide Substanz von den Epithelzellen produziert wird, «verschwinden» die Fasern vollständig — d. h. man kann sie mit den üblichen Färbeverfahren nicht mehr darstellen, sie verdämmern — sodass eine homogene «hyaline Schicht» entsteht. Es sind also die Fasern durch das Epithelsekret, das den gleichen Brechungsindex wie dieses haben muss, maskiert worden. Mit Schleimfärbungen lässt sich nämlich die mucoide Substanz in den «hyalinen» Membranen anfangs noch deutlich nachweisen, wie das in Präparaten einer zylindromatösen Parotismischgeschwulst, die mir von Herrn Prof. Roulet zur Verfügung gestellt wurden, besonders eindrucksvoll zu sehen war.

Die hyalinen Formationen der Zylindrome können also eigent-

lich nicht als übermässige Basalmembranbildung bezeichnet werden, da diese Grenzschichten durch Einlagerung einer epithelialen Substanz lediglich eine scheinbare Verbreiterung, ohne richtige Zunahme an bindegewebiger Substanz (Kollagen), erkennen lassen.

Die Gefässe, besonders die Kapillaren, weisen gequollene Grundhäutchen auf und sind durch ein myxomatöses Gewebe vom Epithel getrennt (Fall 3 und 4). Ob es sich um eine Quellung unter dem Einfluss des Epithelsekretes handelt, oder ob das Gefäss selbst auf die Umgebung einwirkt, ist nicht zu entscheiden. Doch ist es wahrscheinlicher, dass die Gefässwände auf die Einwirkung des Epithelproduktes wie das Bindegewebe reagieren. Auch *Lang*, *Snellmann* und *Hamperl* beschreiben die gleiche Beobachtung an den Gefässen.

Myxomartige Partien.

Nicht zu verwechseln mit derartigen Formationen sind die Schleimabsonderungen in den eigentlichen Drüsenlumina, die wohl mehr oder weniger ein eigentliches Sekret darstellen. Mit der Schleimfärbung können oft Schleimtropfen in den angrenzenden Zellen sichtbar gemacht werden. Es kommen also unter den Geschwulstepithelien solche Elemente vor, die ihr Sekret in Drüsenlumina abgeben, sich also normal verhalten im Gegensatz zu den Zellen mit « polarité inversée ».

a) Epithelzellen können in synzytialem Geflecht liegen (Fall 2). Die Maschen dieses Netzes sind mit schleimartiger Zwischensubstanz ausgefüllt.

b) Bindegewebige myxomatöse Partien, bestehend aus lockerem Bindegewebe, das mit einer schleimigen Substanz durchtränkt zu sein scheint und Metachromasie aufweist (Fall 2 und 3).

Das Zustandekommen dieser Bezirke lässt sich erklären durch besonders lebhafte sekretorische Tätigkeit der Epithelzellen, was in Fall 2 besonders hervortritt, wo die Vacuolenbildung auffällt. Der Schleim könnte auch frei werden aus zugrunde gehenden Epithelzellen. Es finden sich aber keine Zelltrümmer in diesen Gebieten ; im Gegenteil sind diese myxomartigen Stellen in der Nähe von regelmässigen Epithelnestern zu finden (Fall 3). Es

handelt sich hier eher um eine Schleiminfiltration, wie sie *Letterer* und *Böttner* bei den «Myxo-endotheliomen» der Speicheldrüsen beschreiben. Sekundär gehen dann die Zellen unter dem Druck zugrunde, sodass man in späteren Stadien Zelltrümmer finden kann. Eine echte mesenchymale Schleimbildung, die nach *Letterer* in einer Art Schleimphanerose der Interzellularsubstanz besteht, kommt hier kaum in Frage.

Klinisches Verhalten.

Im allgemeinen sind die zylindromatösen Geschwülste klinisch gutartig in bezug auf Wachstumsart und Metastasenbildung, sie neigen jedoch stark zu Recidiven und maligner Entartung. Häufig ist die Geschwulst durch eine Kapsel gegen die Umgebung abgeschlossen und wächst langsam, doch werden zahlreiche Fälle malignen Charakters beschrieben mit infiltrierendem Wachstum und sogar Metastasenbildung. So geben *Herzog*, *Tomasi*, *Ribbert*, *Boemke* und *Partsch* Fälle mit Metastasen in Lunge, Leber, Niere und Peritoneum an. *Hamperl* bezeichnet seine Bronchialzylindrome trotz infiltrierendem Wachstums als gutartig. *Celli* beobachtete ein Gaumenzylindrom mit ausgesprochen infiltrativem Wachtum, *Barrozzi* und *Lesné* ein infiltrierendes Unterkiefercylindrom.

Die starke Neigung zu Recidivbildung ist nach *Lemaitre* direkt ein klinisches Kennzeichen der cylindromatösen Geschwülste. Er fordert deshalb mit Recht die periodische Untersuchung aller Cylindrom-Operierten. Dagegen sieht er Metastasen als völlige Ausnahmen an.

Rhoads und *Mecrays* geben in ihrem Bericht über «Recurrence of mixed tumours of the soft palate» 12 Fälle aus der Literatur an, von denen drei rezidivierten, und zwar drei Wochen, zwei Jahre und siebeneinhalb Jahre nach der Operation. Bei einem eigenen Fall mit zylindromatösem Aufbau beobachten sie ein Rezidiv sogar nach elf Jahren. Sie führen verschiedene Ansichten über die Rezidivbildung an. So soll *Sonnenschein* jedesmal Rezidive beobachtet haben, wenn die Kapsel bei der Tumorentfernung riss. *Beck* führt sie auf zurückgebliebene Kapselreste zurück. *Ehrich* meint, dass zwei versprengte Keimanlagen durch unbekannte Faktoren zu verschiedenen Zeiten

zum Wachstum angeregt wurden, sodass die eine zum Originaltumor, die andere zum sogen. Rezidiv sich entwickelte. Diese Erklärung erscheint nicht sehr einleuchtend. Da die Anlagen ja unter den gleichen Bedingungen liegen, besteht kein Grund, warum sie sich nicht gleichzeitig entwickeln sollen. Auch wäre die mehrfache Rezidivbildung so nicht erklärlich.

Auch *Abshier* betont für die Mischtumoren des Gaumens, dass sie selten bösartig sind, aber dennoch immer Spätrezidiv und infiltrierendes Wachstum möglich ist. Er zitiert die 87 Fälle von Mischtumoren von *Eggers*, von denen nur zwei bösartig waren. Wieviele dieser Mischtumoren zu cylindromatösen Geschwülsten gerechnet werden dürfen, geht aus der Beschreibung nicht hervor.

Von den vorliegenden Fällen zeigt der erste eine Entwicklungszeit von einigen Monaten, ein Rezidiv ist bis jetzt nicht vorhanden. Eine scharfe Begrenzung durch eine Kapsel ist nicht da, der Tumor zeigt eher Tendenz zu infiltrativem Wachstum.

Fall 2 brauchte zirka 8 Jahre zu seiner Entwicklung und zeigte eine Kapsel. Ein Rezidiv trat bis jetzt nicht auf. Er kann als gutartig bezeichnet werden.

Fall 3. Der Patient kann nicht angeben, wie lange der Tumor schon da war. Es folgten nacheinander drei Rezidive im Abstand von je zwei Jahren. Eine deutliche Kapsel ist nicht vorhanden, der Tumor zeigt Neigung zum Einwachsen in die Umgebung und starke Wachstumstendenz, kann also als maligne entartet bezeichnet werden.

Bei *Fall 4* wurde die langsam wachsende Geschwulst schon seit elf Jahren bemerkt. Bei der ersten Operation war sie von einer derben Kapsel umgeben. Nach fünf Jahren trat ein Rezidiv auf mit Zeichen maligner Entartung und infiltrierendem Wachstum.

Die Krankengeschichte von *Fall 5* war leider nicht erhältlich.

Metastasen oder Einfluss auf das Allgemeinbefinden wurden in keinem Fall beobachtet.

IV. Zusammenfassung.

Bei den Tumoren der Mundhöhle mit cylindromatösem Aufbau handelt es sich um Geschwülste epithelialen Ursprungs; ihr Ausgangspunkt liegt mit grösster Wahrscheinlichkeit in den seromucösen Drüsen der Mundschleimhaut oder ihren Ausführgängen. Man könnte sie als Adenome mit besonderer Gestaltung des Stromas bezeichnen, bei denen die Epithelbindegewebsgrenze eine pathologische Umwandlung durchmacht, möglicherweise durch Imbibition mit Epithelsekret und Verquellung von bindegewebigen Formationen zu hyalinen Massen.

Unter «Cylindrom» darf man kaum eine histologisch genau definierte Geschwulstart verstehen, da verschiedene Stadien von cylindromatöser Entwicklung epithelialer oder adenomatöser Geschwülste beobachtet werden, sodass das histologische Bild sehr abweichend sein kann. Sicher gehören viele der als Mischtumoren, fibroadenomatöse oder myxo-epitheliale Geschwülste beschriebenen Tumoren zu dieser Gruppe. Der Name «Mischtumor» sollte eigentlich nur für die Geschwülste reserviert bleiben, bei denen auch der bindegewebige Anteil sich durch Proliferation und aktive Wucherung vermehrt, sodass der epitheliale und der mesenchymale Anteil wirklich gleichwertig ist.

Das klinische Verhalten dieser Geschwülste ist im allgemeinen gutartig, doch erfordern sie wegen der starken Neigung zu Rezidiven und maligner Entartung nach der Operation weitere Ueberwachung.

Literatur

Abshier M. B.: Arch. of Dermat. and Syph. Vol. 32, 1935.

Anglesio B.: Contribute allo studio dei cilindromi. Arch. It. di Chir. Vol. VI, 1922.

Barozzi und *Lesné* zit. nach Lang.

Billroth Th.: Untersuchungen über die Entwicklung der Blutgefässe. Berlin 186.

Billroth Th.: Beobachtungen über die Geschwülste der Speicheldrüsen. Virchows Arch., Bd. 17, 1857,

Barbezat 1917
Busch 1854 } zit. nach Herzog.

Beck S. C.: zit. nach Rhoads and Mecrays.

Borst M.: Lehrbuch der Allg. Path. & Path. Anat. v. Aschoff.

Boemke F.: Beitrag zur Histogenese und Malignität der Cylindrome. Centralblatt für Allg. Path., Bd. 64, 1935/36.

Boemke F.: Ueber ein bösartiges polypöses Bronchialgewächs. Virchows Arch. 288, 3 (1933).

Böttner O.: z. nach Siegmund und Weber.

Celli: Ueber das Gaumencylindrom. Frankf. Ztschr. für Allg. Path., Bd. 47, 1935.

Dittmann-Stœhr. G.: Die Beziehungen zwischen Adamantinom, Cylindrom und Basalzellenkrebs an Hand eines praktischen Falles. In. Diss., Königsberg 1938.

Eggers H.
Ehrich E. } zit. nach Rhoads and Mecrays.

Fischer-Wasels: Handbuch der Physiologie v. Bethe.

Fossel: Ueber ein Cylindrom der Vulva. Centralblatt f. Allg. Path, Band 62, 1935.

Hamperl: Bronchiale Cylindrome. Virchows Arch., Bd. 300, 46, 1935.

Herzog G.: Neue Beiträge zur Cylindromfrage. Beiträge zur Path. Anat. und Allg. Path., Bd. 69, 422.

Herzog G.: Neue Beiträge zur Cylindromfrage. Zentralblatt f. Path., 34, 1924.

v. Korff: zit. nach F. Roulet.

Krompecher: Ausgang und Einteilung der Epitheliome der Schleim- und Speicheldrüsen. Beiträge z. Path. Anat., Bd. 70, 1922.

Lang J.: Handbuch d. spez. path. Anatomie von Henke-Lubarsch.

Letterer E.: Ueber epitheliale und mesodermale Schleimbildung (1932).

Lemaître Yves:	Etudes des tumeurs dites Cylindromes. Annal. Otol. 3, 185, 1938.
di Marzio Q.:	Tumori dell' orbita. Cilindroma della ghiandola lacrimale. Riv. otol. etc. 14, 65 (1937).
Masson F.:	Traité de Path. méd., Diagnostics de Laboratoire. 1923.
v. Meckel:	(1856) zit. nach Herzog.
Partsch:	Beitrag zur Metastasenbildung der Parotiscylindrome. Dtsch. Z. Chir. 183, 269.
Rhoads J. E. und Mecrays L. M.:	Recurrence of mixed Tumours of the soft palate. American Journal of the medical sciences, vol. 193, 1937.
Ribbert H.:	zit. nach Siegmund und Weber.
Roulet F.:	Ueber das Verhalten der Bindegewebsfasern unter normalen und pathologischen Bedingungen. Ergebnisse der Allg. Path. und Path. Anat. des Menschen und der Tiere. Bd. 32, 1937.
Schürmann-Pflüger-Norrenbrock:	Histogenese der ekto-mesodermalen Mischgeschwülste der Mundhöhle (1931).
Siegmund und Weber:	Path. Histologie der Mundhöhle (1926).
Snellman A.:	Studien über cylindromatöse Parotisgeschwülste. Arbeiten aus dem path. Inst. Helsinski, Bd. 7, 1933.
Sonnenschein R.:	zit. nach Rhoads und Mecrays.
Sternberg:	Lehrbuch der Allg. Path.
Tomasi / *Volkmann*	zit. nach Herzog.

Curriculum Vitae.

Ich wurde am 17. Dezember 1913 in Wohlen (Aargau) geboren. Nach der Absolvierung der Primar- und Bezirksschule in Wohlen besuchte ich das Gymnasium der Kantonsschule Aarau, wo ich 1934 das Maturitätszeugnis erlangte. Anschliessend studierte ich an der Universität Basel die Zahnheilkunde und bestand im April 1939 das zahnärztliche Staatsexamen.

Herrn Prof. Dr. F. Roulet spreche ich für die Ueberlassung von Präparaten, sowie seine freundliche Hilfe und wertvollen Anregungen meinen besten Dank aus.